撰文●曾莉嘉、陳旭英　攝影●張文智　設計●何慧敏

「一公升」心事

或許胃痛這都市病實在太普遍，絕大多數食無定時的香港人，當胸口位置感痛楚時，就自以為是胃痛。

其實，你有否想過，痛源根本不在胃部，而是其他地方呢？

四十三歲的黃先生就是一個好例子，以為間中胃脹胃痛毫不出奇，所以一直沒有放在心，直至去年底進行例行身體檢查時，醫生發現他心臟的影子比正常的脹大了一半……

心臟是維持生命的最重要器官，有沒有想過當心臟水浸，會出現甚麼嚴重的後果？

▲黃先生過去半年全沒有心口痛、心翳等病徵，只感到丁點兒的胃脹感。

上年十一月初，做完身體檢查後三日，就接到醫生來電話，說我的胸肺X光片上見到心臟影子（Cardiac Shadow）發大，要回醫院再檢查清楚，並嚴重警誡我：『絕對、千萬、不要做運動』！」四十三歲的生意人黃先生模仿着醫生當時的語氣說。

當時莫名奇妙的黃先生，心中立即湧起一陣疑雲，是心臟病嗎？但自己不吸煙不飲酒，近年更是奉行飲食清淡，又有散步做運動習慣，風險應該很低。而且自從四年前發現自己是乙型肝炎帶菌者後，每年都定期做身體檢查，除了膽固醇高啲外，一切都算正常；要說不健康的因素，最多是夜睡、食無定時，但這會危害心臟嗎？

一連串問號迅速在腦中閃過後，在內地處理業務的黃先生，由於正有要務要處理，他沒有立即回港。待他完成公務回港見醫生時，已是兩日後的下午。

最怕癌症轉移

為他進行驗身的體格健康檢查部主任鄺國熙醫生說，當日黃先生在進行靜態心電圖和運動心電圖檢查時，完全沒有異樣，故當他發現黃先生心影發大時，他亦覺得很奇怪，於是立刻翻查〇五年的X光片，卻不見有端倪，他相信心影發大是近期才出現。

「心影發大最怕是癌症轉移，例如肺癌、乳癌、肝癌便有可能轉移至此，所以一定要立刻檢查清楚！」鄺國熙說。

由於情況急迫，黃先生到院後，鄺醫生立刻轉介他往見心臟中心主任郭安慶醫生作詳細檢查。

「黃先生，你的X光片上的心影，較〇五年時脹大了50%，即是你的心臟或心包有可能在今年間或近期出現了毛病……」郭安慶醫生在燈箱前，指出兩張X光片中心臟大小的情況，好讓黃先生明白。

「難道我有心臟病？」黃先生一臉疑惑地問，腦中浮起手掩心臟面露痛苦表情的心臟病發畫面。

心臟水浸

「現在還未知甚麼原因導致你心影變大……」郭醫生開始臨牀檢查，並一邊向黃先生詢問情況：「你近來心臟有沒有見痛、心翳、氣促、心跳快、頭暈，或者是其他病徵？」

「沒有，完全沒有不適呀，我做運動心電圖都無事……」黃先生回答：「只是偶然會覺得胃脹，特別是吃了麵包、香蕉或橙之後，可能消化不良，以致胃酸過多吧。」

郭醫生聽過黃先生所述後，立即決定：「我現在幫你照心臟超聲波，進一步查明原因。」

約半小時後，郭醫生在清晰的心臟超聲波圖上，看見黃先生心包與心臟之間，積壓了大量液體，令心影變大。他向黃先生說：「你的情況叫『心包膜積液（Pericardial Effusion）』，所以令心影變大。」

潤滑液護心

原來我們心臟最外層有一塊如

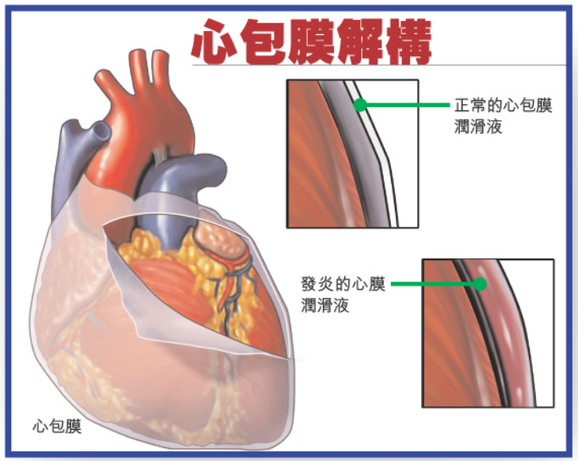

▲鄺國熙醫生解釋，X光片見心臟變大，最怕是腫瘤影響，故立刻請黃先生回醫院檢查清楚，並叮嚀他千萬不可做運動。

▲黃先生抽積液後兩星期後又復發，在十二月再做引流手術。這是他今年一月初所照的X光片，心臟明顯已變回正常大小。

▲就是這一張於去年十一月初做身體檢查時的胸肺X光片，揭發黃先生心影變大（白色影部分）。

◀黃先生之前進食香蕉、橙或麵包等高纖食物後感到胃脹，他當時不以為意，現在回想起，相信是心臟脹大壓住胃部所致。

▶一些免疫系統失調的疾病，如紅斑狼瘡症，都可能引致心包膜發炎積液。

▶別以為感冒是小病而掉以輕心，其過濾性病毒會沿着血管或淋巴，誘使心包膜發炎。所以一定要依足指示服藥完成整個療程。

保鮮紙的心包膜，心包膜分內外兩層，內為臟層（Visceral layer），外為壁層（Parietal layer），兩層之間有約20-30cc的潤滑液，作用是保護心臟，避免與附近的器官或組織摩擦。亦有着「緩衝心臟舒張功能的作用」但當潤滑液增多時，向內會壓住心臟，向外亦會壓住鄰近器官。

郭醫生解釋，心包膜積液多是因心包膜發炎引致，可分為慢性及急性。「慢性心包膜積液，心包膜會有較異樣的摩擦音（Pericardial rub），因為心臟逐漸受壓，一般病人慢慢會感到心跳加快、血壓下降、呼吸困難、頸靜脈擴張、水腫、肝脾腫脹，有可能引致心臟受壓（Cardiac Tamponade）。」郭醫生說。

急性心包膜積液病徵十分典型，會發燒、呼吸時胸痛、心跳過急、暈眩等，甚至心臟一時不能適應，難以負荷突然的壓力，血壓因而大幅下降，甚至休克或死亡。

「感冒未清」致炎

心包膜為何會積液？郭醫生解釋，心包膜的疾病，包括發炎、積水及變硬，這大多是後天因素導致，原因多樣化，約有三類。

「第一、可以是過濾性病毒感染引起，如流感病毒或肺結核菌。當患病後未能完全治癒，病毒未被徹底消滅，就有可能由血液或淋巴侵入心包，導致心包發炎及反應性的積液。

「第二、可以是一些疾病所引發的併發症，如癌症、心肌梗塞、自體免疫疾病（如紅斑狼瘡症、類風濕性關節炎）、甲狀腺功能低下、尿毒症等。

「第三、可以是外來的誘因引起心包發炎而積液，如所有的開胸心臟手術後、放射性電療後、大動脈撕裂（Aortic Dissection），這全都可以引起心包膜發炎，因而誘發慢性或急性的心包膜積血或液體。」

而經醫生詳細評估並抽絲剝繭後，他判斷：「黃先生是過濾性病毒感染而誘發的反應性心積液。」

原來〇六年七月，黃先生在大陸工作時，曾經患過一場重感冒，當時他特地回港醫治。然而，因他不定時服藥，以致感冒一直未清，過濾性病毒留在體內伺機作惡，最終引致心包積液。

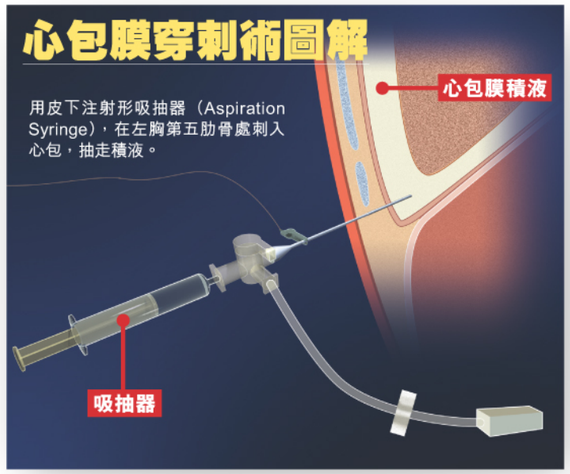

「奇怪的是從黃先生的心臟超聲波圖像看來，應該有不少積液，但就毫無病徵，而且還可以有跑畢全程的運動心電圖，實在非常離奇。」郭醫生解釋，有心包膜炎的病人，絕大多數在做運動心電圖檢查時，會出現如刀割般的胸痛或氣喘，很少人如黃先生沒有症狀，又能完成整個「一級耐運動量」的檢查。

心脹壓胃 反射痛楚

不過，他相信好可能黃先生把長期的胃脹感及胃痛，誤以為是胃病，而不知這其實是心包膜積液已嚴重至壓住鄰近的胃部而產生的反射痛楚。

「這次真是好彩，若不是剛巧要做定期身體檢查，怎會照到心包有積水，如果突然休克才發現，可能為時已晚。」已做完手術兩個多月的黃先生現在回想起來，不禁暗暗慶幸自己幸運。

郭醫生在確定黃先生患的是慢性「心包膜積液」後，為免心臟承受不了壓力而爆發心臟填塞（Cardiac Tamponade），出現血壓急降、休克等，他立刻送黃先生入深切治療部，接受「心包膜穿刺術（Pericardiocentesis）」，解除心臟壓力。

郭醫生解釋病人只需局部麻醉，然後用皮下注射形的吸抽器（Aspiration Syringe），在左胸約第五肋骨處或在橫膈膜下向上刺入心包，最後抽出心包膜內的積液進行化驗。

「當時，我以為最多只有幾百毫升積液，怎知道醫生愈抽愈多，最後竟然有成一公升，我都嚇了一跳！」事後黃先生看過抽出來的一公升淡黃色如忌廉汽水般的積液，自己都嘖嘖稱奇。

化驗積水 未見細菌

「其實只要有一百毫升積液，心臟已經受壓，病人多數會有病徵，但黃先生差不多有一公升，又沒有病徵，這情況我都是第一次見。」郭醫生說。

手術後郭醫生要監測他心臟情況化驗積液、再進行胸肺電腦掃描，以確定沒有隱性肺癌，肺結核或其他腫瘤。

最後確定手術後情況一切正常，種菌化驗亦沒有見到任何細菌，只需服食短期消炎藥後就可以出院。

然而事情並不這樣解決，他在進行「心包膜穿刺術」後十日，回醫院覆診時又見心影發大。

▲這是黃先生的心臟超聲波圖，圖中黑色部分顯示心包膜內充滿積液，令右心房受壓。

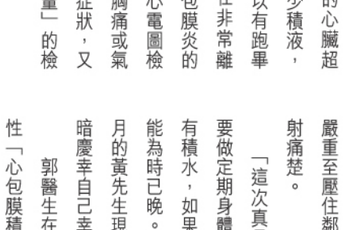

▲做完「心包膜穿刺術」，抽走心包膜積液後，超聲波圖片中可見心臟壓力已釋放。

郭醫生解釋：「原發性無原因或病毒性感染的心包膜積液，復發率頗高，達百分之十五至二十。」所以即使再抽走積液，仍有機會復發，郭醫生立刻轉介黃先生到葛量洪醫院，排期進行微創的「心包膜開窗手術（Pericardial Window）及心包活組織化驗」，在心包膜上開一個小窗，把積液引流到肺膜空間（Pleural Space）。

郭醫生解釋，因為肺膜比心包膜吸收水分的情況較好，而且容量大，即使一公升積液都能應付，不會引致心臟受壓。

多做運動 保護心臟

而其後的化驗結果，證實只是反應性的感染而發炎，而不是腫瘤或其他疾病所引致。

「這陣子真的嚇壞了內子，幸

心包膜剝離術

有些病人進行「心包膜引流術」後，引流積液的心包膜孔會因結疤而再次癒合，心包膜積液又會再次復發，或者發生絞窄性心包膜炎（Constrictive Pericarditis），心包膜因為病毒或細菌性感染，尤其是肺結核菌（TB），或接受過放射治療後出現「乾水」現象，因而發炎、纖維化或變僵硬如雞蛋殼一樣，箍着內層的心臟，嚴重影響心臟供血及舒張功能，這時就要進行「心包膜剝離術」，即把整塊的心包膜剝離，徹底清除病源。不過手術後沒有心包膜保護，心臟有可能與附近組織黏連，萬一以後有任何心臟手術，會增加手術難度。

好今次真的徹底解決了我心積水問題。不過，手術後雖然心口唔覺痛，但我就覺得整個人好累！」黃先生說。

現時他仍要每個月定期覆診，監察心包情況，並須服食短期非類固醇抗炎藥（NSAID，Non Steroidal Anti-inflammatory Drug）來抑制心包膜發炎及Colchicine（秋水仙）預防復發。

經此一役後，黃先生更小心留意自己的身體變化，而他叫自己不能偷懶、以忙為藉口不做運動。

「我會爭取盡量多一點運動，例如將汽車泊得遠一點，讓自己多走幾步路，星期六、日休息，就和兒子去行山、踩單車、行商場……」他說。希望他能持之以恒，不要因工作忙而忘了運動啊！東

▼平日多做運動，加強身體免疫能力，是最實際的防止病毒感染良策，黃先生病癒後每逢假日都去做運動。（資料圖片）

養和醫療 信箱

讀者Julie來信問：

本人四十五歲，已婚女士，育有三名兒子。過去三年我被經期問題困擾，月經流量多時間又長，有六次經期更持續四至六星期，直至服食荷爾蒙藥才停止。

在〇四年十二月，我做了「子宮擴刮手術（D&C）」，而且放入子宮環，但術後經期持續了四個月，最後決定取出。可是月經問題又復發，有時兩三個月都沒有來，有時三星期就來，要吃荷爾蒙藥才會停止。

〇六年十一月，醫生叫我做子宮內膜部分切除，但接受麻醉後，醫生才發現我的子宮內層比較厚，不宜進行切除術，惟有再做多次D&C。術後經期回復正常，但今年一月至今月經都沒有來，所以打算四月再做「子宮內膜部分切除術」。

事情實在令我太苦惱，所以希望醫生能給予意見，我是否適合做「子宮內膜部分切除術」？為甚麼我經期有此問題？是否更年期？但已做了切片組織檢查，確定了完全正常，到底有甚麼問題呢？

養和醫院婦產專科陳煥堂醫生回覆：

依你情況來看，應該是因荷爾蒙失調而導致的異常出血的「功能性子宮出血（DUB）」。

「子宮內膜部分切除術」的確可以治療功能性子宮出血，但你還有經期過長問題。

在手術切除子宮內膜後，你有可能不會再有月經，經期問題就能解決。但仍有一半機會，可能繼續有少量的經血，而且時間不短，到時你就要接受。

如有任何醫療上的查詢或疑問，可將問題電郵至 medicfile@singtaonewscorp.com

下·期·預·告

動彈不得

三十餘歲熱愛運動的Kelvin，這天打完籃球，一口氣灌了兩樽冰凍可樂，吃了一碗餐蛋麵，之後趕去戲院和太太看電影。

也不知這天是否太累，或是電影院內溫度過低，突然，他覺得手腳有點僵硬，他正想問太太是否覺得冷時，他發覺頸項無法移動，嘴巴亦無法張開，像鬼上身一樣動彈不得！