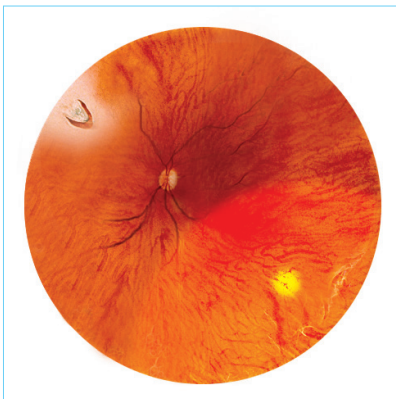


## 哪些人較容易患視網膜脫落？

1. 中年以後，玻璃體後結膜剝離引致視網膜撕裂
2. 視網膜有格子狀退化、萎縮性穿孔或馬蹄形撕裂
3. 深近視(近視600度以上)
4. 眼睛曾受外傷
5. 曾經接受眼內手術(如白內障、青光眼等手術)
6. 患有某些遺傳性疾病(如馬凡氏症候群、史蒂克勒氏症等)
7. 有視網膜脫落的家族病史
8. 糖尿性視網膜病變
9. 早產嬰兒視網膜病變等

## 預防眼疾，及早治療

請緊記定期找眼科醫生檢查眼睛。



視網膜邊緣退化和裂孔

查詢或預約，歡迎聯絡我們

### 眼科部

香港跑馬地山村道二號  
養和醫院李樹芬院四樓  
電話：2835 8880 / 2835 8890  
傳真：2892 7510  
電郵：eye@hksh-hospital.com

### 辦公時間(敬請預約)

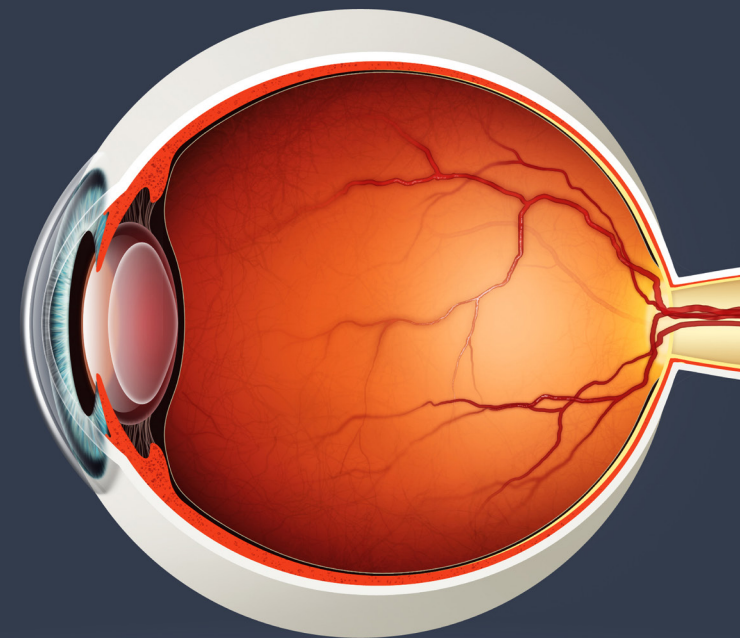
星期一至星期五：上午九時至下午五時  
星期六：上午九時至下午一時  
星期日及公眾假期休息

[www.hksh-hospital.com](http://www.hksh-hospital.com)

© 香港養和醫院有限公司 版權所有

眼科部  
Department of Ophthalmology

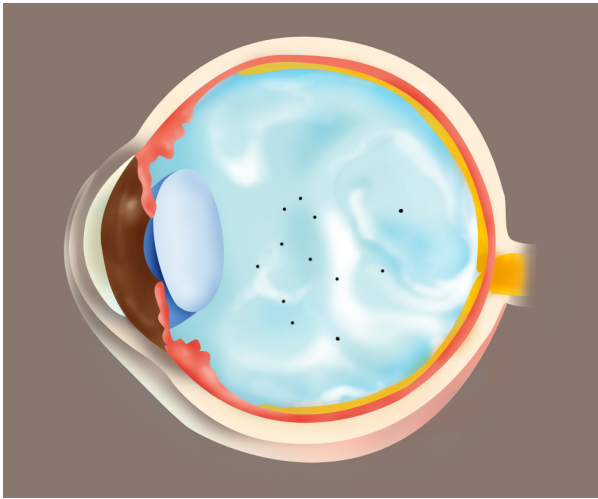
## 飛蚊症及 視網膜脫落



養和醫院  
Hong Kong Sanatorium & Hospital

眼科部  
Department of Ophthalmology

OPH.111.HIC-04-1/2015



玻璃體液化、退化及飛蚊

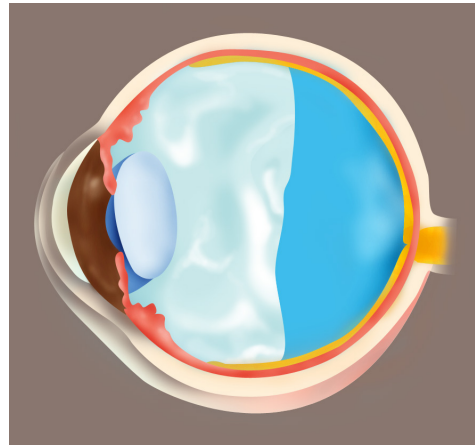
## 何謂飛蚊症？

我們的眼球內有一些啫喱狀的組織充塞於晶體和視網膜之間，稱為玻璃體。隨著年紀增長，玻璃體會逐漸退化和液化，令我們看東西的時候看見一些移動的黑影，俗稱「飛蚊」。飛蚊可以有不同大小，形狀可以是小點、圓形、線狀或網狀。生理性的飛蚊，黑影數目較少，通常在凝望單色的背景時（如白色的牆壁或藍色的天空），才會出現。這只是表示眼球的玻璃體出現正常的生理變化，並無大礙。

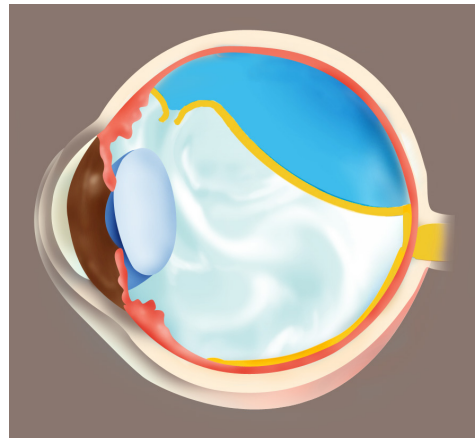
病理性的飛蚊，黑影數目通常比較多，而且突然出現，可能表示眼球內出血、虹膜炎或玻璃體收縮而引致玻璃體和視網膜分離。如果伴隨有「閃光」和視野缺損，就可能是視網膜撕裂或脫落的徵狀，病者應盡快找眼科醫生檢查以區別其成因。

## 閃光、急性玻璃體後結膜剝離和視網膜脫落

玻璃體液化和脫水收縮，是因年齡增長所致的正常退化現象。當玻璃體收縮，並且和眼底的視網膜分離，便會導致急性玻璃體後結膜剝離，病者會突然看見飛蚊和閃光。看見飛蚊的原因可以是玻璃體渾濁或出血，而看見閃光則是由玻璃體拉扯視網膜所致。如突然看見飛蚊和閃光，就必須立即找眼科醫生作放瞳檢查，因為玻璃體後結膜剝離可能引致視網膜撕裂，需要盡快以激光手術修補，否則視網膜可能會在數小時內脫落。



玻璃體後結膜剝離



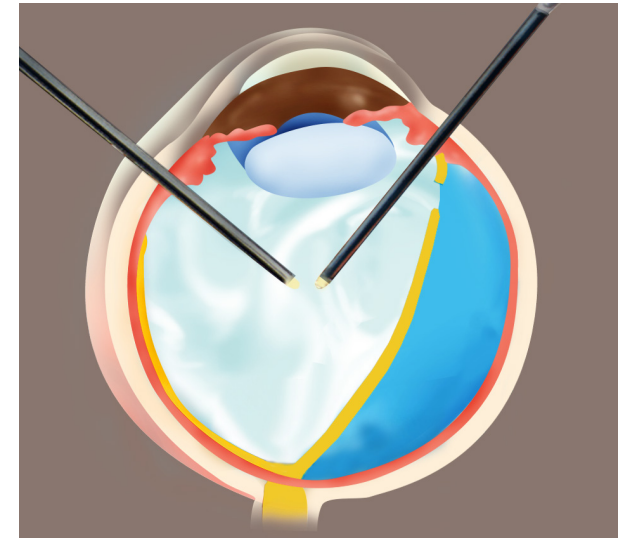
視網膜撕裂及脫落

## 視網膜脫落的徵狀

1. 飛蚊增加
2. 閃光增加
3. 視野缺損
4. 視覺影像變形及受阻

## 視網膜脫落的治療

視網膜退化或撕裂可以用激光修補，但視網膜脫落就必須以手術治療。手術主要分為兩種，一種是在眼球外施行的鞏膜外壓術，另一種是在眼球內進行的玻璃體切除術（輔以氣體或硅酮注射），兩種手術均包括冷凍療法或視網膜激光。



玻璃體切除術