當你皮膚出現紅、腫、癢，大家可能會懷疑是否有過敏？有沒有吃過蝦蟹還是其他致敏食物。
除了食物過敏外，另一種常見會引發過敏的是金屬或化學物，
例如女士常用的化妝品、護膚品、清潔劑，因為當中含有多種不同的化學成分，
所以有機會引發過敏性接觸性皮炎。
別以為這些過敏只是小事，只會影響皮膚，嚴重的過敏性接觸性皮炎患者，
有機會導致氣管腫脹，引致呼吸困難……

撰文：陳旭英　設計：林彥博

李德康醫生指出，過敏性接觸性皮炎的病徵，可能於兩日後才出現。

過敏性接觸性皮炎

六年前張小姐拍婚紗照後雙耳紅腫，她形容鏡中的自己雙耳大得像隻米奇老鼠！

「拍攝婚照當天，婚紗公司職員給我準備了一些拍攝用的朱義盛首飾，有耳針式耳環，戴前使用酒精抹乾淨耳針。我拍攝完後便回家休息，晚上發現雙耳耳珠有點腫脹，當時還以為職員沒有做好消毒，因而令耳朵紅腫。」張小姐說。

任職醫院的她翌日要值夜班，下午回醫院時已感到腫脹愈來愈嚴重，而且不斷蔓延，頸項、雙頰、雙眼、額頭都腫起來。她下班後急往門診部求醫，「醫生說我是過敏，處方了類固醇藥膏給我塗搽患處。然而當晚搽了藥膏後仍然沒有改善，頸項以上眼耳口鼻面額都腫脹，我感到不妙，馬上趕回醫院，這次門診醫生轉介我見過敏病科醫生。李醫生見到我後，聽完我發病經過，指我患的是接觸性皮膚炎，元兇就是數日前拍婚照時戴上的耳環，因為耳環經多次使用後表面的物質已剝落，不斷釋放鎳（nickel），這是一種常見會引起過敏的金屬；我情況特別嚴重，因為耳針刺入耳孔一段時間，鎳經耳孔滲入身體，引起過敏的範圍愈來愈大，所以我除了耳腫之外，整個面部都腫起來……」張小姐說。

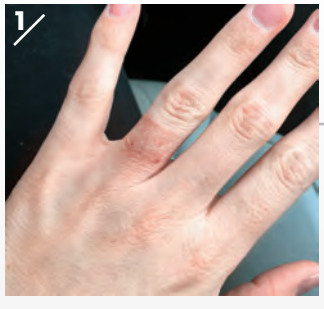

1 手指上的指環位置出現紅腫，是常見接觸性皮炎病徵。

2 頸項暴露在陽光下，手部亦會接觸致敏原，是常見出現接觸性皮炎的部位。

3 含鎳的耳環，是常見引起接觸性皮炎的致敏原。

女性患者居多

四十一歲的芬姐任職醫院，數年前出現嚴重過敏風暴，她形容自己整個面龐都紅腫起來，雙眼更是腫脹得由雙眼皮變成單眼皮。

「當時我有見醫生，醫生一看我這麼嚴重，便即時轉介見過

紅腫癢

▼斑貼測試在患者背部施行。

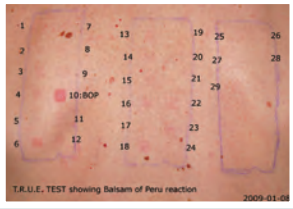

▲讓致敏原在背上停留兩日，然後觀察反應。

斑貼測試

懷疑接觸性皮炎，可能需要接受斑貼測試（patch test）。

李德康醫生解釋過程：「在病人背部皮膚以分格形式，每格搽上致敏原然後蓋住，維持四十八小時，兩日後回醫院接受評估，我們會連續觀察三天，看致敏原在身體產生的反應。」

因應病人的背景及病歷，過敏病科專科醫生會給予不同組別的致敏原測試劑，包括一些常見接觸性致敏原的組合，有化妝品類別、理髮用品類別、香水類別等。

整個測試及觀察過程為期五天，期間需保持測試部位乾爽不可沾水，以免影響結果，故病人在這期間洗澡時要避免沾濕背部。

如病人在觀察日未能到醫院覆診，可拍照傳到診所由醫生判斷。李德康醫生說，最好是回診所由醫生判斷，因為除了肉眼看，還可以用手觸摸，了解腫脹程度。

不過他強調，斑貼測試不是必須的，因為部分病人從病徵及病歷已經可以斷症，故毋須接受測試，以免引發嚴重過敏反應。

如果在佩戴首飾後出現痕癢，有機會是過敏性接觸性皮炎。

敏病專科李醫生，他問我平日有沒有化妝或用護膚品，我說有，他請我將平日使用的所有化妝品及護膚品帶到診所化驗，並為我做斑貼測試，結果找到我對兩種物質過敏，教我日後選購護膚品時要看清楚有沒有這些成分。」芬姐說。

現時她會盡量選擇一些注明「無添加」、「不含防腐劑」、「防敏」、「適合濕疹皮膚」字樣的產品；選購時一定要試用，將少量產品點在自己的手掌心，沒有過敏反應才買。

像張小姐和芬姐的情況，在接觸某些本身無害的物質後出現過敏反應，是過敏病症中常見的「過敏性接觸性皮炎」（allergic contact dermatitis）。

養和醫院過敏病科中心主任李德康醫生說，過敏性接觸性皮炎患者以女性為主，男士較少。

「大多數病人因為接觸了鎳（nickel）而出現過敏，而近年有不少個案是接觸了聚丙烯酸酯（acrylate），這物質常用於指甲美容。」李德康醫生說。

常接觸化學物高危

「從事染髮的髮型技師、從事美容行業的美容師，他們經常接觸這些化學物，容易有這類接觸性皮膚炎。另外油漆師傅經常接觸化學物質，清潔工人經常用清潔劑進行洗地及抹拭工序；照顧病人的健康護理員、花王等，都因常接觸化學品而容易有過敏性接觸性皮炎。」李醫生說。

主婦們在處理家務時經常要用清潔劑清洗物件及拭抹家居，亦容易出現過敏；亦有主婦對乳膠過敏，戴上手套洗碗碟後反而弄得雙手又痕又腫。

另一常見情況是局部性抗生素過敏，多發生在七十歲以上長者，他們有過敏體質，年輕時可能沒有發現問題，到年長後皮膚乾燥容易破損，塗搽醫生處方的抗生素藥膏後，因為傷口更容易吸收，結果令皮膚愈塗愈爛。

李醫生說，這類接觸性過敏

反應較慢出現，很多時接觸致敏物質後兩日才開始發作，有別於食物過敏在進食致敏食物後兩小時內出現，因為引發兩種過敏反應的免疫系統不同。

有些病人求診時，說自己一向有接觸這類物質，但一直沒有問題。李醫生表示，以前對某物質沒有過敏，不代表現在沒有。

細心查問 掌握細節

究其原因，可能與免疫系統變化有關，亦有機會是昔日接觸某些物質時皮膚狀態良好，但最近皮膚狀態變差、有破損，在接觸同一物質後所產生的反應便大不同。而濕疹患者有較高機會出現接觸性皮炎。

「如濕疹患者在皮膚出現濕疹後搽了藥膏，有了一層保護，故就算接觸某些有過敏成分物質，都較少機會有過敏反應；但如皮膚損了，有傷口，又沒有藥膏保護，接觸同一物質後可能有嚴重過敏反應。」李醫生說。

接觸性皮炎患者有一個特點，就是受影響位置大多在面部及手部，因為這些部位有機會接觸致敏原。沒有外露的皮膚如肚皮、背部、臀部等位置，因沒有與化學物接觸自然沒有病徵。

「當有病人來求診，指在面部及手部有濕疹，我會查問他身體其他地方有沒有疹子，如對方說沒有，這類相信不是因為食物或其他原因引發，很大機會是接觸性皮炎。由食物引發的濕疹，通常病徵會出現在全身。」李醫生說。

不過有時亦有例外，例如病人塗搽指甲油後，身體某處感痕癢而抓癢，那麼軀幹皮膚也可能受影響。常見情況是濕疹患者晚上睡覺時不自覺抓癢，結果引發全身多個位置有接觸性皮膚炎。所以在追查病情時需要細心查問了解，掌握細節。

有些情況容易與接觸性皮炎混淆，李醫生舉例，經常洗手人士有時洗到雙手又紅又爛，誤以

▲乳膠手套有機會誘發接觸性皮炎。

▲出現接觸性皮炎的手部。

▲塗搽防曬乳液後曬太陽出現光過敏的背部

▶染髮劑含化學物，無論是染髮技師或是接受染髮人士，如有過敏，就會中招。

▶洗潔精、清潔劑等，亦是常見致敏元兇。

乳液＋陽光＝光過敏

在過敏性接觸性皮炎中，有一種稱為「光過敏」（photo-allergy），患者在皮膚上塗搽乳液，例如防曬乳液，之後外出接觸陽光後該部位佈滿紅疹。

李德康醫生解釋：「這是陽光加上乳液產生化學反應而引致的過敏。患者的面部、手、腳，沒有衣服蓋住的地方會出疹子，被衣服包住沒有接觸陽光的部位便沒有事。這類情況有人會誤以為是對太陽光過敏，其實是兩者加起來所產生的過敏反應。」

▶圖為一名光過敏患者紅腫的背部。

▲指甲美容師因常接觸聚丙烯酸酯，是接觸性皮炎高危族。

為是過敏，其實不是，這可能只是刺激引起的發炎（irritation），常見於經常用清潔劑洗擦，然後塗搽潤膚露人士身上；經常用消毒液洗手的醫護人員，亦有機會出現這類情況。

因此，李醫生建議用Emulsifying ointment（俗稱豬油膏）洗手，以減少刺激。

有時皮膚有感染，例如受霉菌感染，如果不小心分辨亦會誤以為是接觸性皮膚炎。李醫生說。這類情況，可以為患者刮取少量皮膚組織放在顯微鏡下觀察，便可以檢視有沒有霉菌。

食物有關 戒口三月

過敏病患者，在避開致敏原後，大多能康復。但李醫生說，大約有百分之二至三的接觸性皮炎患者，在服藥及停止接觸致敏原一段長時間後，身體的過敏反應仍未消失，需要長期搽類固醇藥膏。

接觸性皮炎患者在過敏反應完全康復痊癒後，如日後再不慎接觸致敏原，可能會產生更強烈的反應，故李醫生建議病人痊癒後要小心，避免再接觸致敏原，亦可塗抹油脂保護皮膚。

因拍婚紗照佩戴朱義盛首飾而出現嚴重接觸性皮炎的張小姐，經李醫生診斷並處方口服及外用藥物，一星期後覆診都沒有太大改善，故轉介至營養師了解日常飲食中是否有甚麼食物會誘發過敏反應，「營養師說我們的過敏體質人士，體內有記憶，當進食某些食物如菠蘿、生鐵鑊煮的酸性食物、朱古力等就會再引發身體出現過敏反應，要我戒口三個月。」張小姐說。

最初她很乖，完全戒絕上述食物，但在戒食期完結前忍不住吃了半粒朱古力，翌日頭面又腫脹，之後她不敢再貪吃。

因護膚品及化妝品引發接觸性皮炎的芬姐，塗搽類固醇藥膏差不多一年，病徵才消失，雖然之後已經小心選用化妝品，但現時仍久不久便發作，需要服用抗敏藥和搽藥膏。

李醫生說，接觸性皮炎患者病情持續愈長時間，就愈難治療，故當問題出現時要及早診斷，及早治療。過敏病徵中最令人擔心是氣管收窄，所以病人一定要避免接觸致敏原，否則下次有機會因氣管過敏而窒息死亡。東